Aus der prothetischen Abteilung des zahnärztlichen Institutes der Universität Basel. Vorsteher: Prof. Dr. M. Spreng.

Der hintere Rand an oberen totalen Platten und seine Feststellung durch das Kauabdruckverfahren

Grenze zwischen beweglichem und unbeweglichem Gaumen

Inaugural-Dissertation

zur Erlangung der Doktorwürde der Zahnheilkunde der medizinischen Fakultät der Universität Basel

vorgelegt von

ANTON MARKOFF

von Churwalden (Graubünden)

Buchdruckerei Berichthaus Zürich 1935

Von der medizinischen Fakultät Basel

genehmigt auf Antrag von

Professor M. Spreng

Tag der Promotion: 21. Dezember 1933.

Zürich 1935 – Schweizerische Monatsschrift für Zahnheilkunde
Band 45, Nr. 3.

Aus der prothetischen Abteilung des zahnärztlichen Institutes der Universität Basel. Vorsteher: Prof. Dr. M. Spreng.

Der hintere Rand an oberen totalen Platten und seine Feststellung durch das Kauabdruckverfahren

Grenze zwischen beweglichem und unbeweglichem Gaumen

Inaugural-Dissertation

zur Erlangung der Doktorwürde der Zahnheilkunde
der medizinischen Fakultät der Universität Basel

vorgelegt von

ANTON MARKOFF
von Churwalden (Graubünden)

Buchdruckerei Berichthaus Zürich 1935

R. UNIV
BIBLIOTHEEK
LEIDEN

Separatabdruck aus der «Schweizerischen Monatsschrift für Zahnheilkunde»
Band 45, 1935, Heft 3.

Aus der prothetischen Abteilung des zahnärztlichen Institutes der Universität Basel. Vorsteher: Prof. Dr. M. Spreng.

Der hintere Rand an oberen totalen Platten und seine Feststellung durch das Kauabdruckverfahren.

Grenze zwischen beweglichem und unbeweglichem Gaumen.

INAUGURAL-DISSERTATION
zur Erlangung der Doktorwürde der Zahnheilkunde der medizinischen Fakultät der Universität Basel

vorgelegt von

Anton Markoff, von Churwalden (Graubünden).

616 . 716 . 1 089 . 28

Die folgenden Untersuchungen wurden vorgenommen, um nachzuweisen, daß sich am Kauabdruck der hintere Rand für die Prothese ergibt und wie er aus dem Abdruck zu ersehen ist.

Das Verfahren des Kauabdruckes besteht bekanntlich darin, daß die Abdrücke unter Verwendung von individuellen, stabilen, dem Kiefer genau angeformten, mit 1 mm dicker Guttaperchaschicht belegten Löffeln gewonnen werden, wobei die Kaufunktion und sämtliche anderen, mit der fertigen Prothese vorkommenden funktionellen Vorgänge einwirken.

Die Ausdehnung der Auflagefläche gewährleistet zu einem guten Teil den Halt einer oberen totalen Ganzplatte, und deshalb soll abgeklärt werden, wieweit an einer oberen Platte der Rand nach hinten verlegt werden darf, ohne den Pro-

thesenträger zu belästigen, und inwiefern dieser Randverlauf aus dem Kauabdruck zu ersehen ist.

Beschofsky ist der älteste Autor, bei dem ich Hinweise über den hinteren Plattenrand gefunden habe. Er sagt: «Um das Reiten zu verhindern, radiere ich am Abdruck die Stelle der Raphe bis nahe an den mutmaßlichen Rand der späteren Platte.»

In der neueren Literatur, die sich mit der Frage des hinteren Randes an oberen Prothesen befaßt, gehen die Meinungen auseinander.

Goldstein verlegt bei seinen Prothesen die Abschlußrillen in die Gegend der vorletzten Rugae palatinae transversae, da die Gaumenschleimhaut entlang der A-Linie infolge ihrer anatomisch-physiologischen Beschaffenheit Veränderungen bedeutend mehr unterliege als im vorderen Teil des Gaumens. Zudem komme es entlang der A-Linie oft zu Druckstellen und infolgedessen zu ungenügender Randabdichtung. Auch das Anspannen der Gaumenbogen beim Öffnen des Mundes und der Schluckakt sollen nach Goldstein eine Lockerung entlang der A-Linie herbeiführen, da diese Bewegungen auf den weichen Gaumen wirken. Alle diese Umstände hätten das Undichtwerden der Prothese sowie das Eindringen von Speiseteilen am distalen Plattenrande zur Folge. *Goldstein* befürwortet denn auch die sogenannte gaumenfreie Plattenprothese.

Ritter setzt sich ebenfalls für die Kürzung der Basis bei oberen totalen Prothesen ein. Er sagt, daß zum Wohle der Patienten nicht nur die A-Linie, sondern auch die «A-Zone» zu meiden und der Distalrand in den harten Gaumen zu verlegen sei. *Ritter* gibt an, es hänge von der anatomischen Beschaffenheit des vorliegenden Kiefers ab, wieweit der Distalrand von der «A-Zone» entfernt zu halten sei.

Von verschiedener Seite wird heute hingegen angeraten, den hinteren Plattenrand der oberen totalen Prothese bis zur A-Linie reichen zu lassen. Als A-Linie wird die Grenze zwischen beweglichem und unbeweglichem Gaumen bezeichnet.

Der gute Halt einer Totalplatte wird ohne Zweifel — besonders bei atrophischen Kieferkämmen und flachem Gaumen — hauptsächlich gewährleistet durch Ausnützung der gesamten möglichen Auflagefläche. Die Erfahrung zeigt denn auch, daß Prothesen, bei welchen der hintere Rand bis an die Grenze zwischen beweglichem und unbeweglichem Gaumen reicht und daselbst zweckmäßig abgedichtet ist, Kippwirkungen, vor allem solchen bei Abbeißbewegungen, weitaus am besten standhalten. Zudem darf auch angenommen werden, daß durch eine große Prothesenbasis der Kaudruck günstiger auf die lebende Unterlage übertragen wird.

Gysi empfahl im Jahre 1913, als er eine neue Abdruckmethode (Greene-Supplee) in Europa einführte, den hintern Plattenrand 3 mm auf den weichen Gaumen zu verlegen, um das Eintreten von Luft zu verhindern. Die richtige Stellung des weichen Gaumens erhalte man nur, wenn der hintere Rand der Abdruckmasse besonders erweicht werden könne, und der Patient dann auf die Bißschablonen beißend Schluckbewegungen ausführe; dabei presse der Zungenrücken die plastische Abdruckmasse dem weichen Gaumen in seiner Arbeitsstellung an.

Trebitsch spricht die Ansicht aus, daß der hintere Rand der Prothese in der sogenannten Übergangszone liegen soll, d. h. dort, wo die «unverschiebliche» Schleimhaut in die freibewegliche übergeht. Der hintere Plattenrand soll nach *Trebitsch* im Oberkiefer in jenen vorderen Bereich des weichen Gaumens zu liegen kommen, der bei Tätigkeit der Gaumenmuskulatur seine Lage nicht verändert.

Grohs läßt den Patienten A sagen, um hiebei mit einem giftfreien Kopierstift die rückwärtige Prothesengrenze am Gaumen einzuzeichnen. Sie erhält dabei meist die Form einer geschwungenen Linie, welche bei den beiden Tubera und in der Medianlinie distalwärts vorspringt.

Bei geöffnetem Munde hängt der weiche Gaumen funktionslos herab, beim Schluckakt hebt er sich zum Abschluß zwischen Mundhöhle und Nasenhöhle. Dasselbe geschieht beim Aussprechen des Buchstabens A.

Kantorowicz u. a. lassen auf Grund dieser Beobachtungen die Patienten den Vokal A aussprechen, wobei die Grenze von beweglichem und unbeweglichem Gaumen zu erkennen ist. Diese sogenannte A-Linie fällt nach *Kantorowicz* häufig mit der Tubertangente, der Verbindungslinie der hintersten Punkte der beiden Tubera, zusammen. Die A-Linie wird mit einem stumpfen, giftfreien Tintenstift an der Gaumenschleimhaut eingezeichnet. Nach der Abdrucknahme wird ein Modell hergestellt, wobei sich der Tintenstiftstrich auf den Abdruck und von diesem auf das Modell übertragen hat. Unter Berücksichtigung der eingezeichneten Grenzlinie wird der individuelle Löffel hergestellt, der bei der Einprobe in bezug auf die A-Linie einer Kontrolle unterzogen werden muß.

Rumpel schreibt: «Wer die Grenze zwischen hartem und weichem Gaumen noch besonders deutlich erhalten will, mag sich dieselbe mit einem Tintenstift markieren und am hinteren Rande des Löffels vor dem Abdruck einen Streifen schwarzer Guttapercha anbringen.»

Einige Autoren, worunter *Faust* und *Scheff*, erwähnen ein Verfahren, bei dem zur distalen Randabdichtung auf dem Gipsmodell von einem Tuber zum andern eine Rille eingeritzt wird, die an der fertigen Prothese einer vorspringenden Leiste entspricht und die sich dann in die Schleimhaut eingräbt.

Schmitz geht folgendermaßen vor: Im Munde des Patienten wird der Verlauf der A-Linie eingezeichnet und Gipsabdruck genommen. Dieser wird bis zu den Tintenstiftmarken gekürzt. Nun trägt man eine Leiste Erdwachs in der Stärke von 2 bis 3 mm an der distalen Kante gaumenwärts auf und schmilzt es mit einem heißen Spatel an. Der so präparierte Abdruck wird an den Gaumen gepreßt und der Patient aufgefordert, Schluckbewegungen auszuführen und den Vokal A auszusprechen. Die Wachsleiste preßt sich der Nachgiebigkeit der betreffenden Schleimhautstellen entsprechend in diese ein, wodurch es zu einem dichten distalen Randabschluß kommt.

Der hintere Plattenrand darf nach *Köhler* die A-Linie nicht überragen; als Hilfslinie zur Übertragung der A-Linie auf den anatomischen Abdruck bedient er sich der Tuberositaslinie, welche die Ansatzstellen der jederseitigen Plica pterygomandibularis verbindet. Im Bereich der Mittellinie sei die hintere Plattengrenze abhängig von der Ausdehnung des Torus palatinus, im Bereich der Tuberositas vom Ansatz der Plica pterygomandibularis. Beim Funktionsabdruck wird entsprechend dem spätern hinteren Plattenrand auf den hinteren Plattenrand ein 2 bis 3 mm dicker Faden aus schwarzem Zahnwachs angeschmolzen, der dann, nach gleichmäßigem Erwärmen, im Munde der Schleimhaut gleichmäßig angepreßt wird. *Köhler* schreibt, daß wegen der anatomischen Befunde die hintere Löffelgrenze genau zu bestimmen sei, weil beim Funktionsabdruck an dieser Stelle *keine* automatische Nachkorrektur erfolge wie im Bereich des übrigen Randes.

Die Methoden von *Precht* und *W. Geier* zur Bestimmung des hinteren Plattenrandes bei oberem Totalersatz stimmen im Prinzip miteinander überein. Ein absichtlich verlängerter Funktionsabdrucklöffel aus Stentsmasse wird in seinem distalen Teil über der Flamme leicht erwärmt und dann dem Patienten in den Mund eingeführt. Dem Patienten hält man die Nase zu und fordert ihn auf, durch die Nase zu schnauben. Es wölbt sich dann der weiche Gaumen nach unten und verdrängt den zu langen distalen Löffelteil. Diese Probe wird ein zweites Mal wiederholt. Die distale Prothesengrenze solle nach diesem Verfahren nicht so weit nach hinten reichen, wie dies bei den üblichen Bestimmungsmethoden von Auge der Fall sei.

Spreng bestimmt zur Orientierung zunächst die sogenannte A-Linie und läßt dann den individuellen Löffel bis zu dieser Linie reichen, unter Einschluß der jeweils mehr oder weniger tief ausgeprägten Einziehung am Ende der Raphe, am Übergange vom harten zum weichen Gaumen. Die Erfassung dieses kleinen Bezirkes sei wichtig, weil dadurch die Abdichtung des distalen Plattenrandes gesteigert wird. Der definitive hintere Abschlußrand hingegen ergibt sich dann am

Kauabdruck und ist an diesem deutlich zu erkennen, indem zu weit nach hinten reichende Teile des Abdruckes vom weichen Gaumen nach abwärts gedrängt werden.

* * *

Um zu prüfen, wie weit der distale Prothesenrand bei oberen totalen Platten reichen soll und darf, wurden Messungen an Patienten vorgenommen, die entweder schon eine obere totale Prothese getragen hatten oder eine solche erst erhalten sollten. Der zahnlose Oberkiefer ist für die genaue Messung bedeutend übersichtlicher als der bezahnte. Um sämtliche Modelle auf die gleiche Ebene, die Ohr-Augenebene, einstellen zu können, wurde der Gesichtsmeßbogen nach *R. Schwarz* (Basel) verwendet (Abb. 1).

Abb. 2 zeigt den Gnathostat nach *R. Schwarz* an der Gipsmaske.

Vor der Abdrucknahme zeichnete ich mit einem giftfreien Blaustift die ungefähre Grenze zwischen beweglichem und unbeweglichem Gaumen beim Aussprechen von A ein; beim Aussprechen des Vokals A hebt sich der weiche Gaumen und läßt die Grenze mehr oder weniger deutlich erkennen. Vom Oberkiefer wurde nun mit Gips Abdruck genommen und auf die Führungsstifte des Abdrucklöffels der Gesichtsbogen aufgesetzt. Die Tragion- und Orbitalschrauben wurden auf die entsprechenden Punkte genau eingestellt und in dieser Lage mit Hilfe der Stellschrauben fixiert. Nach Abheben des Gesichtsbogens und des Abdruckes wird der letztere mit Gips ausgegossen und wieder in den Gesichtsbogen eingeführt, sodann trägt man Gips auf und drückt eine Glasplatte bis auf die Spitzen der eingestellten Führungsstifte herunter.

Die auf diese Weise erhaltene plane Fläche stellt die Ohr-Augenebene dar, die durch die beiden Tragia und den linken Orbitalpunkt bestimmt ist. In der Mehrzahl der Fälle bildeten alle vier Punkte eine Ebene. Das Modell wird auf die übliche Größe zugeschnitten und ist zur Aufzeichnung der Messung bereit.

Um Messungen über die Abgrenzung von beweglichem zu unbeweglichem Gaumen ausführen und diese auf das Modell übertragen zu können, wurden zwei Apparate konstruiert, die nachfolgend beschrieben sind.

Der in Abbildung 3 dargestellte Apparat wurde nach den Angaben von Prof. *Spreng* angefertigt und gestattet, die aktiv beweglichen Weichteile des Gaumens von den passiv beweglichen abzugrenzen. In Abbildung 4 ist der Beweglichkeitsmesser dargestellt mit A = Vertikalschnitt, B = Horizontalschnitt durch den vorderen Teil des Apparates.

1 = Halter.
2 = Mikrometerschraube.
3 = Stativ mit Mikrometerverstellung.
4 = Stellschraube mit Feder.
5 = Scharniergelenk mit Führung.
6 = Drehscheibe.
7 = Meßarm.
8 = Meßskala.
9 = Feder.
10 und 12 = Scharniergelenke.
11 = Tastarm.
13 = Taster.

Der Halter (Abb. 4_1) ist mit einem Scharniergelenk versehen, das zur gröberen Einstellung vor allem bei Patienten mit bezahntem Unterkiefer sehr nützlich ist. Für die genaue Messung ist der Apparat mit einer Mikrometerverstellung mit Mikrometerschraube (Abb. 4_2) augestattet. Die Mikrometerverstellung ist im Stativ (Abb. 4_3) eingebaut und dient zum Heben und Senken des Meßapparates. Mit dem Meßarm (Abb. 4_7) können drei verschiedene Bewegungen ausgeführt werden:

a) Auf- und Abwärtsbewegung im Scharniergelenk (Abb. 4_5), fixierbar durch eine Stellschraube mit Feder (Abb. 4_4).

b) Vor- und Rückwärtsbewegung in der Führung des Scharniergelenkes (Abb. 4_5).

c) Rotationsbewegung mittels der Drehscheibe (Abb. 4_6).

Der Taster (Abb. 4 $_{13}$) überträgt von ihm aufgenommene Bewegungen über den Tastarm (Abb. 4 $_{11}$) auf den Zeiger der Meßskala (Abb. 4 $_{8}$). Die Nullstellung des Zeigers wird durch eine kleine Feder (Abb. 4 $_{9}$) gewährleistet. Weitere Bestandteile sind die Scharniergelenke (Abb. 4 $_{10}$ und $_{12}$), letzteres erlaubt verschiedenwinklige Einstellung des Tasters.

Zur Übertragung der Messung auf das Modell habe ich einen dreischenkligen Zirkel konstruieren lassen, der in Abbildung 5 wiedergegeben ist.

1 = Hauptschenkel.
2 = Verstellschraube.
3 = Dritter Schenkel.
4 = Farbstifthalter.
5 = Oberes Drehgelenk mit Führung.
6 und 8 = Stellschrauben.
7 = Unteres Drehgelenk.

Das Vorderende der drei Schenkel ist rechtwinklig abgebogen, um das Ermitteln von Punkten am Gaumengewölbe zu erleichtern. Mit den beiden Hauptschenkeln (Abb. 5 $_{1}$) deren Abstand mit Hilfe einer Verstellschraube (Abb. 5 $_{2}$) vergrößert oder verkleinert werden kann, ist es möglich, zwei Punkte im Munde festzuhalten. Der dritte Schenkel (Abb. 5 $_{3}$), der mit einem Halter (Abb. 5 $_{4}$) zur Aufnahme eines giftfreien Farbstiftchens versehen ist, erhält durch zwei Gelenke eine vielseitige Beweglichkeit und kann durch zwei Stellschrauben (Abb. 5 $_{6}$ und $_{8}$) in jeder Stellung fixiert werden. Das untere Drehgelenk (Abb. 5 $_{7}$) dient der Horizontalbewegung. Im oberen Drehgelenk (Abb. 5 $_{5}$) kann der dritte bewegliche Schenkel sowohl auf- und abwärts als auch in einer Führung nach vor- und rückwärts bewegt werden.

Die approximative Bestimmung der Grenze von beweglichem und unbeweglichem Gaumen, die bereits vor der Abdrucknahme vorgenommen und dann auf das Modell übertragen wurde, erleichterte mir die Arbeit, indem nur ein schmaler Bezirk im hinteren Gaumendrittel einer genauen Messung unterzogen werden mußte. Mit dem Auge läßt sich in manchen Fällen beim Aussprechen des Vokales A wohl eine

ungefähre Grenze zwischen hartem und weichem Gaumen feststellen; zur genauen Prüfung war aber ein genau arbeitender, empfindlicher Apparat, eben der Beweglichkeitsmesser, nötig.

Als markante Punkte zum Ansetzen des Meßzirkels kamen die Ansatzstellen der Ligamenta pterygomandibularia am Tuber in Frage. Ich habe diese etwas weit distal liegenden Punkte gewählt, weil das gerade vor der Ansatzstelle des Ligamentum pterygomandibulare aufsteigende Tuber dem Meßzirkel einen gewissen Halt gibt und sein Abgleiten auf der vom Speichel benetzten Schleimhaut verhindert. Der Meßzirkel wird parallel zur Ohr-Augenebene, die durch den Boden des Modells gegeben ist, so auf dieses gehalten, daß die rechtwinklig abgebogenen Enden der beiden Hauptschenkel die Ansatzstellen der Ligamenta pterygomandibularia beiderseits berühren. Der dritte bewegliche Schenkel wird nach Einstellung eines Punktes am Gaumen des Modelles mit Hilfe der Stellschrauben fixiert. Dieser Punkt kann nun mittels des Zirkels in den Mund des Patienten übertragen werden. Der Meßzirkel wird dabei parallel zur Ohr-Augenebene, gegeben durch die Verbindungslinie Tragion-Orbitale, in den Mund soweit eingeführt, bis die beiden Hauptschenkel mit ihren Enden die Ansatzstellen der Ligamenta pterygomandibularia berühren. Auf diese Weise wird eine ganze Reihe von Punkten in den Mund des Patienten übertragen, was nach einiger Übung ziemlich rasch durchgeführt ist. Für den Patienten ist die Messung insofern etwas anstrengend, da er den Mund weit öffnen muß, damit zur genauen Beobachtung genügend Licht bis in das hintere Gaumendrittel hineingelangen kann.

Der Beweglichkeitsmesser wird im Kreuzgelenk (Abb. 6K) eines Halters fixiert, der sich auf jeden zahnärztlichen Operationsstuhl aufschrauben läßt. Der Meßapparat wird gegen den Patienten geschoben, bis der vordere Teil des Beweglichkeitsmessers in den Mund des Patienten reicht.

Zur genauen Einstellung führe ich mit der rechten Hand den Meßarm (Abb. 4 ,) bis nahe unter den zu bestimmenden

Punkt am Gaumen und drehe mit der linken Hand an der Mikrometerschraube so weit, bis der Taster den mit dem Meßzirkel angezeichneten Punkt an der Gaumenschleimhaut berührt. Der Patient wird dahin unterrichtet, den Kopf und den Mund während Ausführung der Messung ruhig zu halten, um Ausschläge an der Meßskala zu vermeiden. Ich fordere den Patienten auf, den Vokal A deutlich und laut auszusprechen; dabei erhält die Mundhöhle die Form eines nach vorn offenen Trichters. Die Zunge liegt platt auf dem Boden der Mundhöhle, der weiche Gaumen hebt sich. Der Mund ist weit geöffnet und hat für Übersicht und Messung eine günstige Stellung. Die Empfindlichkeit des Beweglichkeitsmessers ist so groß, daß schon der durch die Berührung des Tasters mit der Schleimhaut erzeugte geringe Druck einen kleinen Ausschlag des Zeigers verursacht, der bei stärkerer Berührung des Tasters sogar das Maximum der Skala erreichen kann. Befindet sich der Taster im Bereiche des weichen beweglichen Gaumens, so wird bei Entfernung der Gaumenschleimhaut vom Taster, d. h. also beim Aussprechen von A, die Feder des Zeigers entlastet und dieser in die Nullstellung zurückspringen. Durch systematische Messung vom beweglichen Gaumen nach vorn kommt man schließlich an eine Stelle, wo der Zeiger nicht mehr in die Nullstellung zurückkehrt, d. h. wo die Schleimhaut beim Aussprechen des Vokales A unbeweglich bleibt und sich vom Taster des Meßapparates nicht mehr abhebt. Die Schleimhaut unmittelbar vor der Grenze zwischen hartem und weichem Gaumen ergibt bei der Messung ein leichtes Zittern des Zeigers, was aber nicht mehr einer eigentlichen aktiven Beweglichkeit entspricht, sondern als ein Vibrieren der Schleimhaut bei der Phonation anzusehen ist.

Zur Bestimmung der distalen Grenze des unbeweglichen Gaumens waren durchschnittlich 25 Messungen notwendig, die wie gesagt in kleinen Abständen vom beweglichen Gaumen nach vorn vorgenommen wurden. Auf diese Weise wurden eine Reihe von Punkten ermittelt, die beim Aussprechen des Vokales A unbeweglich blieben und auf dem Modell miteinander verbunden werden konnten.

Der bewegliche Teil des Gaumens ist in den Abbildungen durch Schwarzfärbung kenntlich gemacht und ergibt die Abgrenzung gegen den hellen unbeweglichen Gaumen. Die punktierten Teile kennzeichnen den vibrierenden Bezirk, der sich jedoch nicht genau nach vorne abgrenzen läßt, weil der allmähliche Übergang in die unbewegliche Schleimhaut nicht meßbar ist. Der kleine weiße Kreis entspricht der Spina nasalis posterior, dem hinteren Ende der Crista nasalis des Gaumenbeines. Mit einem kugelförmigen Instrument kann die Spina nasalis posterior in den meisten Fällen mühelos abgetastet werden.

Im folgenden sind die untersuchten Fälle beschrieben. Als Orientierung diente die sogenannte Tubertangente, die Verbindungslinie der hintersten Punkte der beiden Tubera (in den Abbildungen durch eine schwarz-weiß gestrichelte Linie kenntlich gemacht). Für die Zusammenstellung der Fälle war die Lage der gemessenen Grenzlinie zur Tubertangente sowie die Ähnlichkeit der einzelnen Fälle untereinander maßgebend.

Fall 1 (Abb. 7). Frau Sch., 52 Jahre alt.

Die Grenzlinie verläuft vom rechten Ligamentum pterygomandibulare, vom hinteren Tuberrand etwas entfernt, parallel zur Tubertangente, um dann nach Überschreiten derselben nach vorn die Spina nasalis posterior zu erreichen; von dieser zieht die Grenzlinie in regelmäßigem Verlauf nach dem linken Ligamentum pterygomandibulare. Die Spina nasalis posterior kann leicht abgetastet werden.

Fall 2. Herr J., 41 Jahre alt.

Hinter der Spina nasalis posterior findet sich eine Einziehung. Sie erweist sich bei der Messung als beweglich. Die Grenzlinie beginnt rechts in geringer Entfernung vom hinteren Tuberrand und verläuft eine kurze Strecke weit fast parallel zur Tubertangente, um dann nach vorn über die Tubertangente hinaus in der Raphenmedianebene zur Spina nasalis posterior zu gelangen. Auf der linken Seite fehlt der kurze parallele Verlauf der Grenzlinie zur Tubertangente.

Fall 3 (Abb. 8). Frl. S., 38 Jahre alt.

Die Beweglichkeit reicht auf der linken Seite bis zum hinteren Tuberrand, wogegen die Grenzlinie rechts etwas vom Tuber entfernt ist. Die Grenzlinie verläuft beiderseits über die Tubertangente nach vorn zur Spina nasalis posterior.

Fall 4 (Abb. 9). Herr Sch., 67 Jahre alt.

Vom rechten Tuber zieht die Grenzlinie in regelmäßigem Verlauf über die Tubertangente nach vorn zur Spina nasalis posterior, die etwas links von der Raphenmedianebene liegt. Der vorderste Punkt der Grenzlinie ist in diesem Falle nicht durch die Spina nasalis posterior gegeben, sondern durch einen Punkt, der links von ihr und vor ihr liegt.

Fall 5 (Abb. 10). Frau L., 32 Jahre alt.

Die Spina nasalis posterior liegt wenig vor der Tubertangente. Die Grenzlinie verläuft vom rechten Ligamentum pterygomandibulare nach vorn zur Spina nasalis, um nach kurzem parallelem Verlauf mit der Tubertangente in deutlicher Abbiegung nach hinten zum linken Tuber zu gelangen.

Fall 5 (Abb. 10a). Kauabdruckmodell zu Fall 5 (Abb. 10).

Die Tatsache, daß sich beim Kauabdruckverfahren der hintere Grenzverlauf von selbst ausbildet und aus dem Abdruck zu ersehen ist, wurde in einigen Fällen zur Kontrolle der Messungen benützt. Beim Kauabdruck werden zu weit nach hinten auf den beweglichen Gaumen reichende Partien der Abdruckmasse durch die Bewegungen des weichen Gaumens nach abwärts gedrängt, wodurch sich die Abgrenzung zum unbeweglichen Gaumen resp. zum vibrierenden Bezirk desselben ergibt. Auf dem Kauabdruckmodell in Abbildung 10a sieht man, daß sich die Grenzlinie ähnlich dem Verlauf derselben in Abbildung 10 ausgebildet hat. Die Ausbildung des Grenzverlaufes erfolgte, trotzdem der individuelle Abdrucklöffel, vor allem auf der rechten Seite, zu lang war.

Fall 6 (Abb. 11). Frau H., 49 Jahre alt.

Die Abgrenzung von beweglicher und unbeweglicher Schleimhaut am Gaumen bildet eine regelmäßig verlaufende

Linie, die annähernd parallel mit der Tubertangente vom rechten hinteren Tuberrand zum linken Ligamentum pterygomandibulare zieht.

Fall 6 (Abb. 11a). Kauabdruckmodell zu Fall 6 (Abb. 11).

Der individuelle Abdrucklöffel wurde absichtlich bedeutend zu lang hergestellt. Trotzdem hat sich im Kauabdruck die Grenzlinie deutlich ausgeprägt. Sie weist eine leichte Konvexität nach vorn auf und weicht etwas von der Messung ab. Die auf dem Modell ansteigenden Partien hinter der eingezeichneten Grenzlinie entsprechen den Teilen, die bei der Tätigkeit des weichen Gaumens nach abwärts gedrängt wurden.

Fall 7 (Abb. 12). Herr L., 44 Jahre alt.

Die Beweglichkeit reicht rechts bis zum Tuber, überschreitet die Tubertangente nach vorn und reicht links von der Spina nasalis am weitesten nach vorne. Vom linken Tuber bleibt die Grenzlinie etwas entfernt.

Fall 7 (Abb. 12a). Kauabdruckmodell zu Fall 7 (Abb. 12).

Die dellenartige Einziehung hinter der Spina nasalis posterior ist deutlich sichtbar (Pfeil!). Bei der Messung erweist sich diese Delle als beweglich. Am Kauabdruck liegt sie innerhalb den Teilen der hinteren Randguttapercha, welche bei Bewegungen des weichen Gaumens nach abwärts gedrängt werden, ohne aber in gleichem Maße wie diese eine Bewegungsveränderung zu erfahren. Ihre geringe Beweglichkeit gestattet es, sie von der Prothesenbasis bedecken zu lassen, und es soll sich praktisch dadurch ein besserer hinterer Abschluß ergeben.

Fall 8 (Abb. 13). Frau H., 33 Jahre alt.

Die Grenzlinie hat von den beiden Tubera den gleichen Abstand und reicht in annähernd gleichmäßigem Verlauf über die Tubertangente hinaus nach vorn zur Spina nasalis.

Fall 8 (Abb. 13a). Kauabdruckmodell zu Fall 8 (Abb. 13).

Am Kauabdruckmodell ist die Grenze zwischen beweglichem und unbeweglichem Gaumen gut erkennbar. Der bewegliche Anteil ist — hinter der eingezeichneten Grenzlinie — deutlich ansteigend, am Abdruck demnach nach abwärts gerichtet.

Der hintere Plattenrand hätte also dem Verlauf der Grenzlinie zu folgen, vergrößert um einen kleinen Bezirk, der die dellenartige Einziehung am hinteren Ende der Raphe bedeckt. In der Abbildung sind diese Verhältnisse durch Pfeil und punktierte Linie angegeben.

Fall 9 (Abb. 14). Herr H., 40 Jahre alt.

Die Grenzlinie verläuft vom Ansatz des rechten Ligamentum pterygomandibulare zunächst etwas nach hinten, biegt dann nach vorne um, überschreitet um Weniges die Tubertangente und zieht in leicht geschwungenem Bogen zum linken Ligamentum pterygomandibulare.

Fall 10. Frau K., 55 Jahre alt.

Die Grenzlinie zieht vom rechten Ligamentum pterygomandibulare gradlinig zur Spina nasalis posterior, die vor der Tubertangente gelegen ist und etwas nach links von der Medianebene abweicht. Auf der linken Seite ist der Verlauf ein ähnlicher, nur daß die Beweglichkeit des Gaumens näher an die Ansatzstelle des Ligamentum pterygomandibulare am Tuber heranreicht.

Fall 11. Frau B., 69 Jahre alt.

Die Grenzlinie zieht in leicht nach vorn gerichtetem Verlauf etwas über die Tubertangente hinaus. Die seitliche Abgrenzung der Beweglichkeit bilden die Ansatzstellen der Ligamenta pterygomandibularia am Tuber.

Fall 12 (Abb. 15). Frau R., 45 Jahre alt.

Die Spina nasalis posterior ist schwer abzutasten. Von Auge kann die Grenze zwischen beweglicher und unbeweg-

licher Schleimhaut nur undeutlich festgestellt werden. Die Messung ergibt einen leicht konvexen Verlauf der Grenzlinie, die gerade nur in ihrem mittleren Teil, d. h. also in der Gegend der Spina nasalis posterior, etwas über die Tubertangente nach vorn reicht. Die Schleimhaut gleich hinter den beiden Tubera ist aktiv nicht beweglich.

Fall 13. Herr B., 57 Jahre alt.

Die Grenzlinie beginnt etwas hinter dem rechten Tuber, verläuft leicht nach vorn zur Spina nasalis und überschreitet ein kurzes Stück die Tubertangente, um dann in ziemlich scharfem Winkel nach rückwärts zum linken Ligamentum pterygomandibulare zu gelangen.

Fall 14 (Abb. 16). Frl. B., 40 Jahre alt.

Die Spina nasalis posterior liegt auf der Tubertangente. Die Grenzlinie berührt nur in diesem Punkte die Tubertangente, ihre anderen Teile entfernen sich von ihr in zunehmendem Maße nach hinten zu den Ligamenta pterygomandibularia. Auf der linken Seite ist eine leichte Konvexität der Grenzlinie nach hinten zu erkennen.

Fall 15 (Abb. 17). Frau N., 46 Jahre alt.

Die Grenzlinie liegt hinter der Tubertangente; gegen die Tubera hin ist auf beiden Seiten eine Konvexität nach hinten vorhanden, links etwas stärker als rechts. Das Vibrationsgebiet ist zu beiden Seiten der Spina nasalis posterior besonders deutlich ausgeprägt (punktierte Bezirke).

Fall 16. Frau R., 50 Jahre alt.

Die Grenzlinie erhält einen unsymmetrischen Verlauf, weil die Beweglichkeit auf der rechten Seite direkt am hinteren Tuberrand beginnt, auf der linken Seite hingegen etwas dahinter. Daraus erklärt sich, warum die Grenzlinie nur auf der rechten Kieferhälfte die Tubertangente nach vorn überschreitet.

Fall 17 (Abb. 18). Frau F., 35 Jahre alt.

Die Grenzlinie verläuft vom rechten Tuberrand bogenförmig nach hinten, dann nach vorn zur Spina nasalis posterior, die gerade auf der Tubertangente liegt. In gleichmäßig leicht konkavem Verlauf nach hinten zieht die Grenzlinie zum Ligamentum pterygomandibulare der linken Seite.

Fall 18. Frau J., 30 Jahre alt.

In der Gegend der Spina nasalis bildet die Tubertangente auf einer kleinen Strecke die Abgrenzung von unbeweglicher zu beweglicher Schleimhaut. Auf der rechten Kieferhälfte liegt die Grenze etwas weiter hinter der Tubertangente als auf der linken. Der Abstand der Grenzlinie vom hinteren Tuberrand ist rechts größer als links.

Fall 19 (Abb. 19). Frau V., 48 Jahre alt.

Die Grenzlinie verläuft im mittleren Teil entlang der Tubertangente. Rechts und links zieht die Grenzlinie leicht nach hinten und endet beiderseits etwas hinter dem Tuberrand.

Fall 20. Frau H., 54 Jahre alt.

Die Spina nasalis posterior berührt gerade noch die Tubertangente. Die seitlichen Teile der Grenzlinie weichen von der Tubertangente ganz schwach nach rückwärts ab und endigen hinter den Tubera.

Fall 21 (Abb. 20). Frau D., 33 Jahre alt.

Die Grenzlinie verläuft ca. 1 mm hinter der Tubertangente, und zwar parallel zu ihr.

Fall 22. Frau Th., 73 Jahre alt.

Die Grenze der unbeweglichen zur beweglichen Schleimhaut bildet eine geschwungene Linie, die an der Spina nasalis posterior eine schwache Konvexität nach vorn und zu beiden Seiten derselben eine leichte Konvexität nach hinten

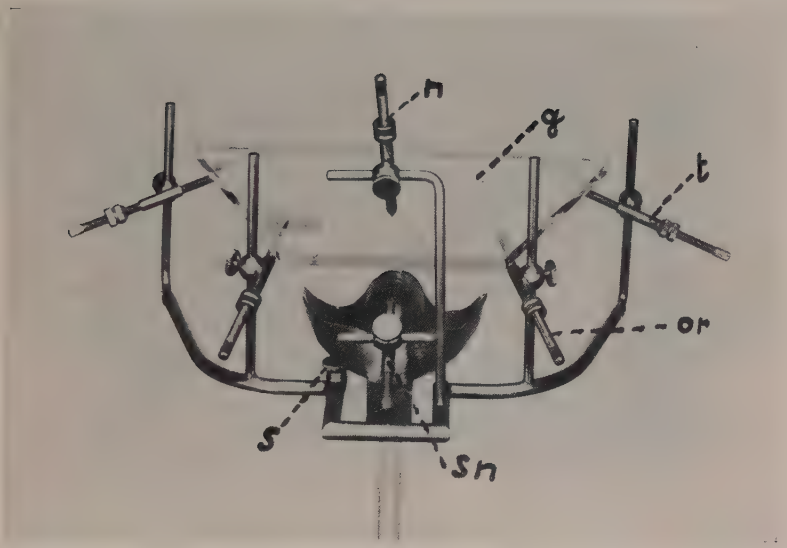

Abb. 1

Gesichtsbogen nach R. Schwarz

n = Einstellschraube für den Nasionspunkt
g = Glasplatte
t = Einstellschraube für den Tragionspunkt
or = Einstellschraube für den Orbitalpunkt
sn = Einstellschraube für den Subnasalpunkt
s = Befestigungsschraube für den Abdrucklöffel

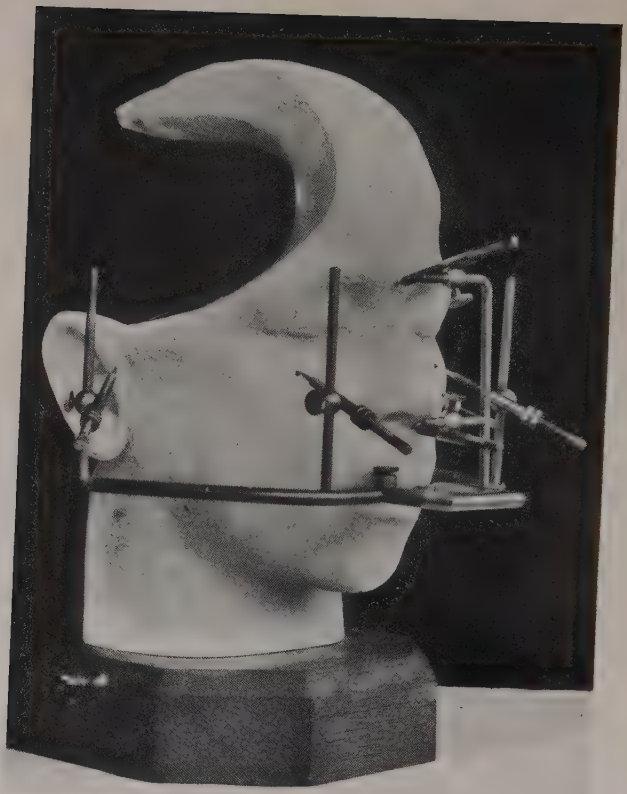

Abb. 2
Gnathostat nach R. Schwarz an der Gipsmaske



Abb. 3
Beweglichkeitsmesser nach Spreng

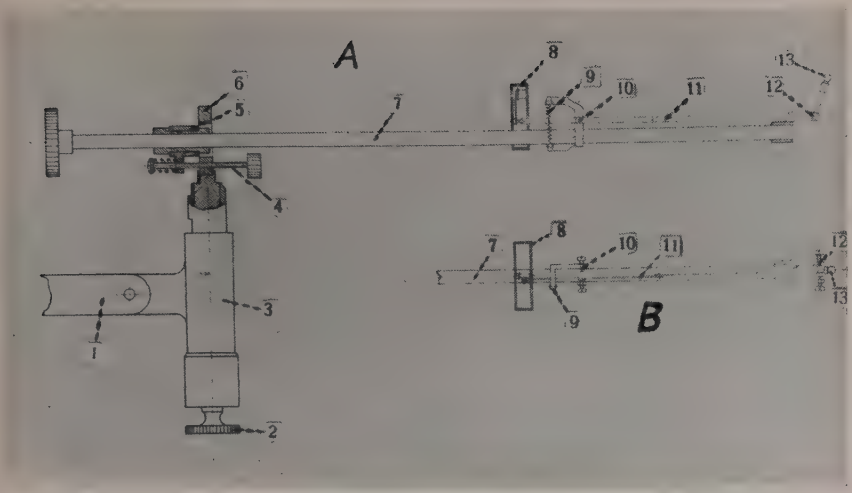

Abb. 4

Beweglichkeitsmesser

A = Vertikalschnitt B = Horizontalschnitt durch den vordern Teil des Apparates

1 = Halter
2 = Mikrometerschraube
3 = Stativ mit Mikrometerverstellung
4 = Stellschraube mit Feder
5 = Scharniergelenk mit Führung
6 = Drehscheibe
7 = Meßarm
8 = Meßskala
9 = Feder
10 u. 12 = Scharniergelenke
11 = Tastarm
13 = Taster



Abb. 5

Meßzirkel

1 = Hauptschenkel
2 = Verstellschraube
3 = Dritter Schenkel
4 = Farbstifthalter
5 = Oberes Drehgelenk mit Führung
6 u. 8 = Stellschrauben
7 = Unteres Drehgelenk

Abb. 6
Beweglichkeitsmesser am Patienten
K = Kreuzgelenk

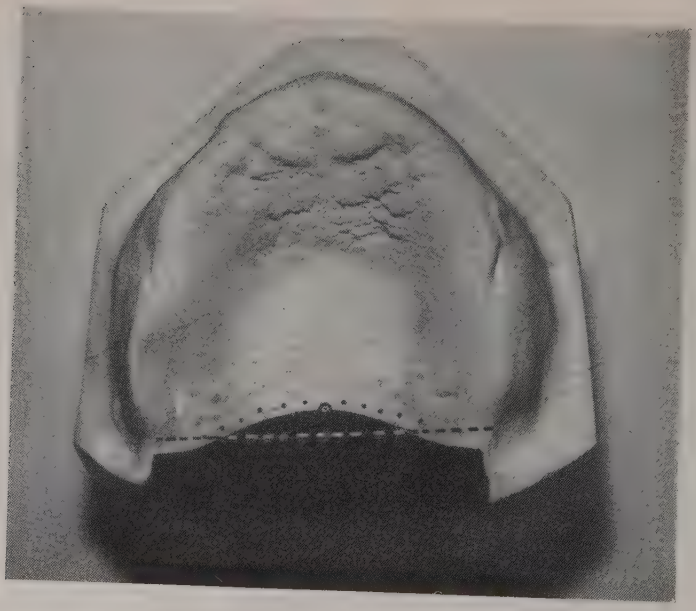

Abb. 7



Abb. 8



Abb. 9

Abb. 12

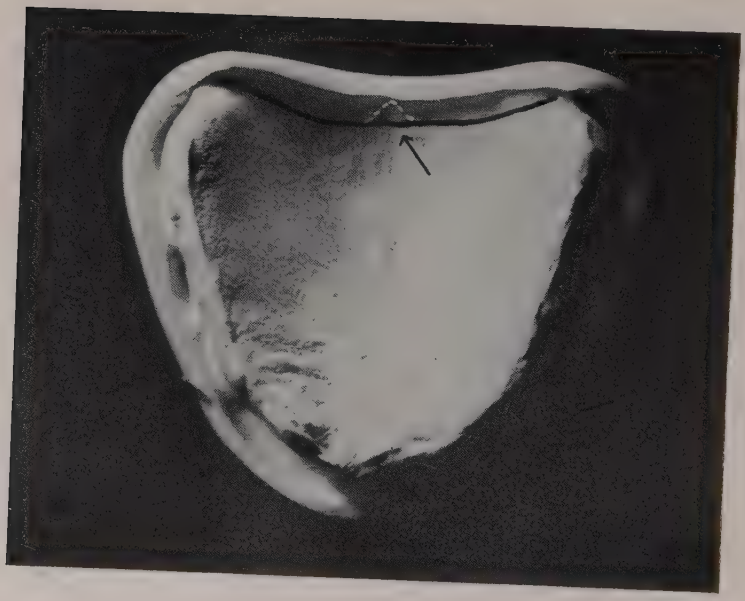

Abb. 12a

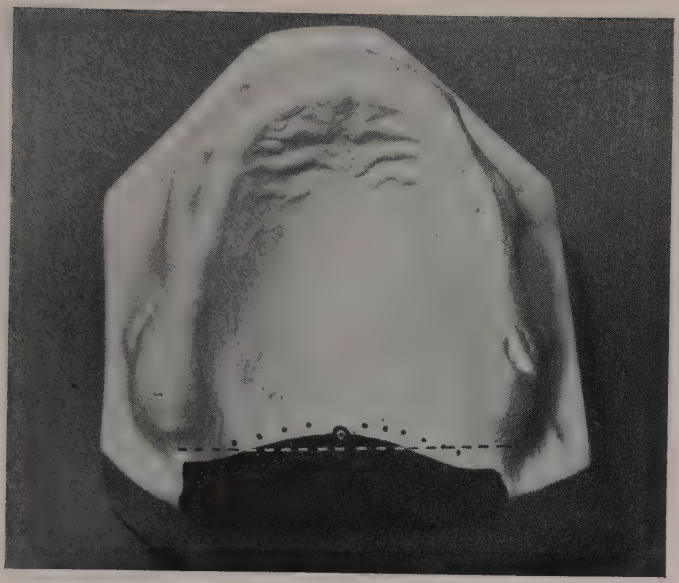

Abb. 13

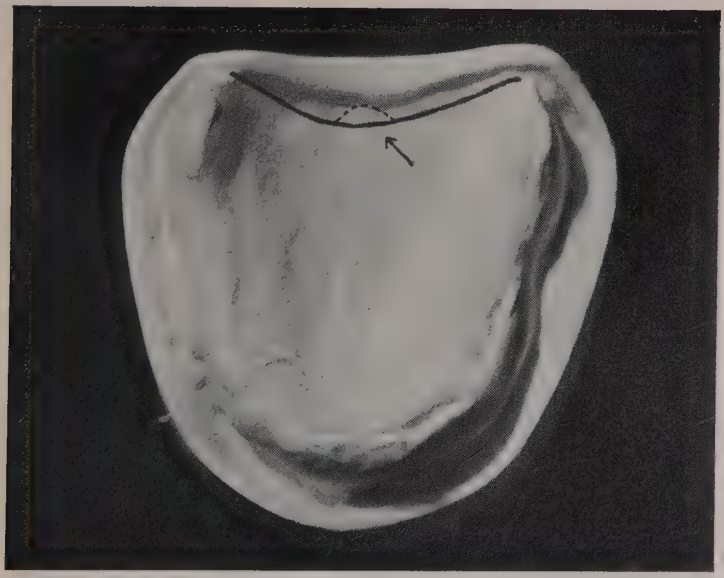

Abb. 13a

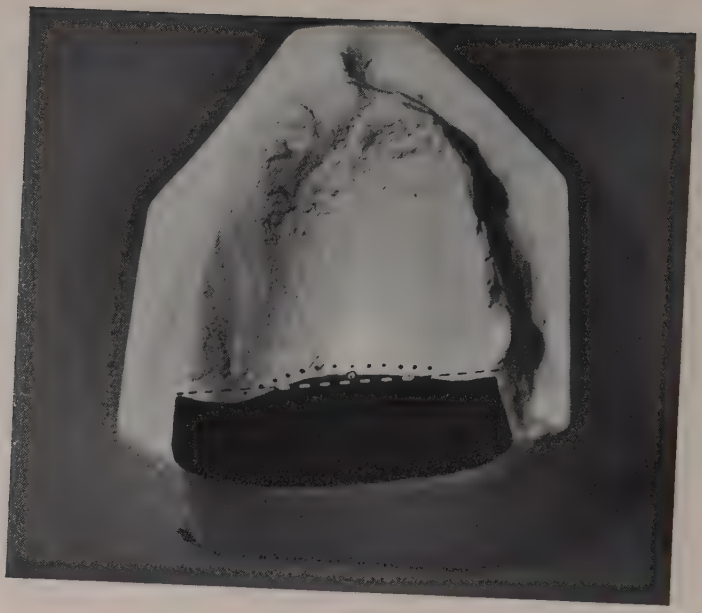

Abb. 14

Abb. 15

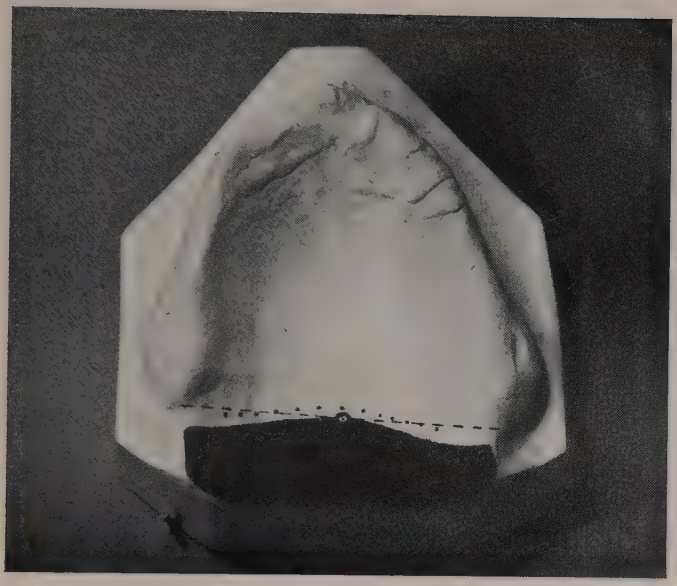

Abb. 16

Abb. 17

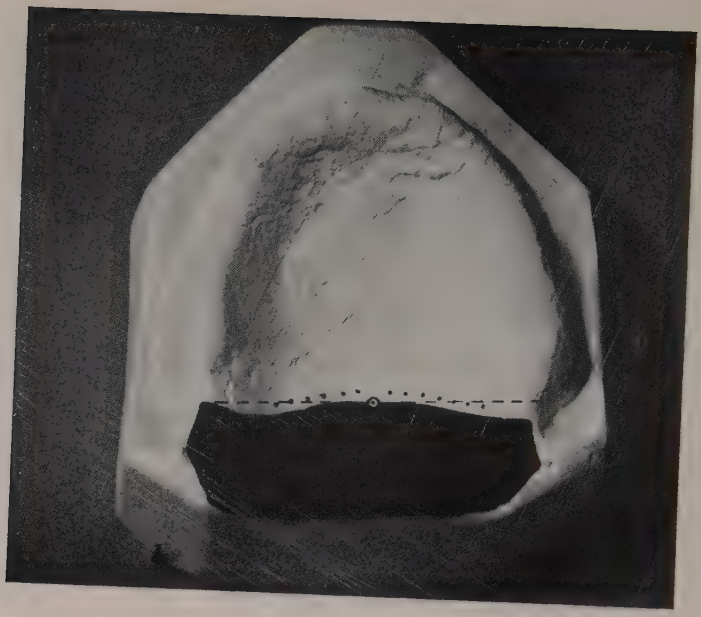

Abb. 18

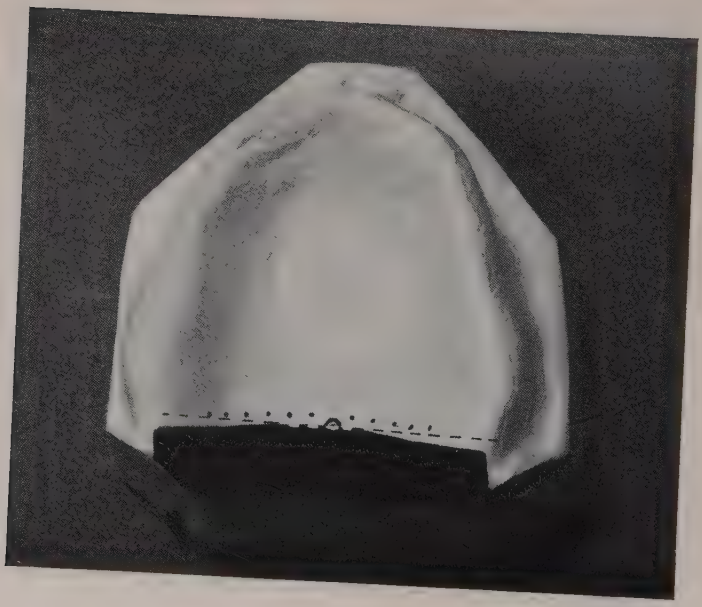

Abb. 19

Abb. 20

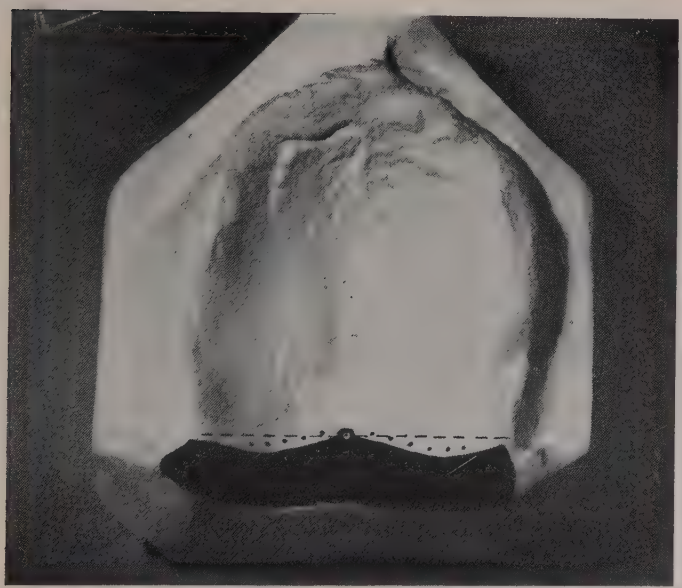

Abb. 21

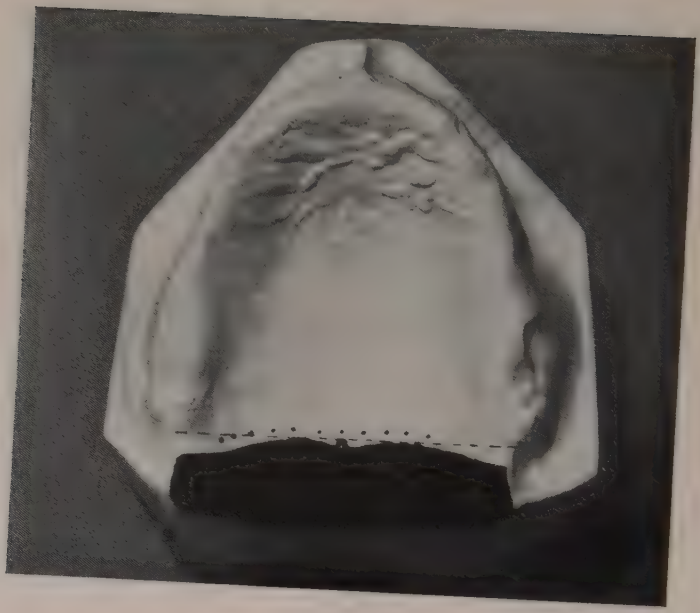

Abb. 22

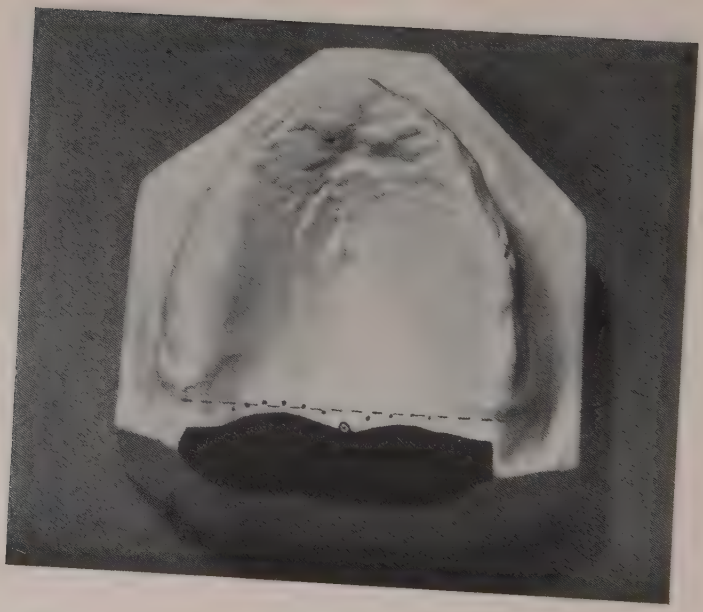

Abb. 23

Abb. 24



Abb. 25

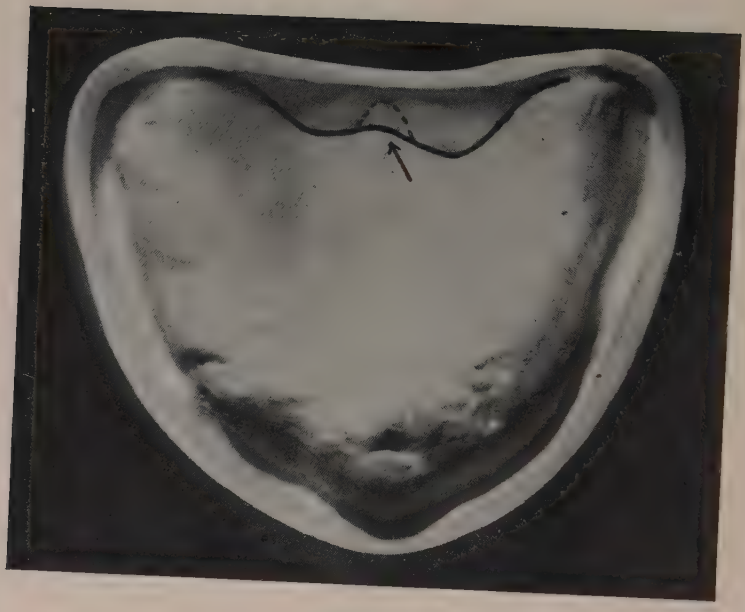

Abb. 25 a

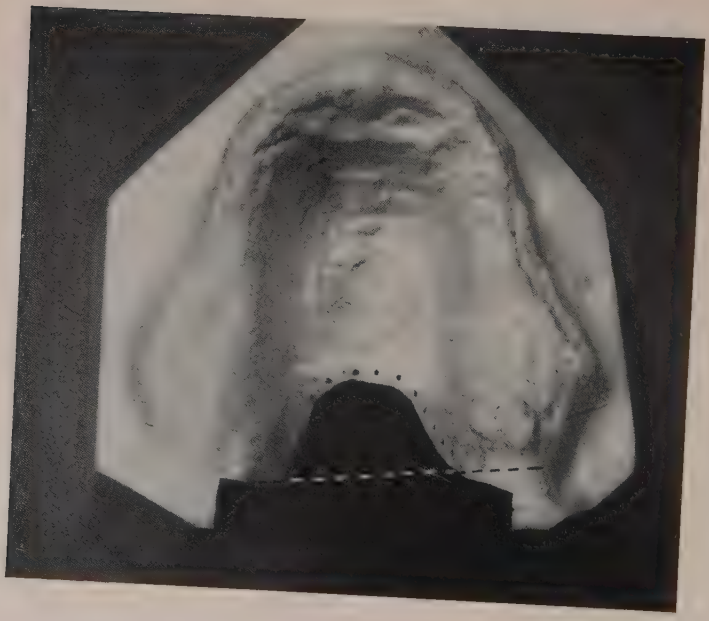

Abb. 26

aufweist. Die Grenzlinie liegt hinter der Tubertangente; der linke Tuberrand kommt derselben am nächsten.

Fall 23 (Abb. 21). Frau F., 61 Jahre alt.

Der Verlauf der Grenzlinie ist gleich wie im Fall 22, allerdings noch etwas ausgeprägter. Vom rechten Tuber zieht die Grenzlinie in konvexem Bogen zunächst nach hinten, bildet dann an der Spina nasalis posterior eine Konvexität nach vorn und endet wiederum in konvexem Verlauf nach hinten am linken Tuber.

Fall 24. Herr F., 24 Jahre alt.

Die Spina nasalis posterior und der größte Teil der Grenzlinie liegen etwas hinter der Tubertangente, die von der Grenzlinie nur an zwei Stellen zu beiden Seiten neben der Spina berührt wird.

Fall 25. Herr H., 74 Jahre alt.

Der Verlauf der Grenzlinie läßt verschiedene Teilstrecken erkennen: Die erste Teilstrecke hinter dem rechten Tuber ist parallel zur Tubertangente, dann wird diese nach vorn überschritten. Von der Spina nasalis posterior, die vor der Tubertangente liegt, zieht die Grenzlinie in leichtem Bogen über die Tubertangente etwas hinter den linken Tuberrand.

Fall 26 (Abb. 22). Frau J., 26 Jahre alt.

Die Tubertangente wird von der beweglichen Schleimhaut nur an zwei Punkten berührt zu beiden Seiten der Spina nasalis posterior. Diese selbst liegt hinter der Tubertangente. Die Grenzlinie verläuft außer den beiden erwähnten Punkten hinter der Tubertangente und erreicht rechts das Ligamentum pterygomandibulare etwas weiter entfernt vom Tuber als links.

Fall 27 (Abb. 23). Frl. T., 34 Jahre alt.

Die Grenze von unbeweglicher und beweglicher Schleimhaut bildet eine Linie, die bei beiden Tubera und in der Medianlinie nach hinten vorspringt. Die Wölbung in der Median-

linie scheint durch den Torus palatinus bedingt zu sein. Die Grenzlinie liegt in ihrem ganzen Verlauf hinter der Tubertangente.

Fall 28 (Abb. 24). Frau R., 35 Jahre alt.

Der Torus palatinus ist stark ausgeprägt, an seinem hinteren Ende befindet sich die Spina nasalis posterior. Der Torus bedingt den Verlauf der Grenzlinie. In der Medianlinie springt dieselbe nach hinten vor und berührt gerade die Tubertangente, die zu beiden Seiten der Spina nasalis durch die konvex verlaufende Grenzlinie nach vorn bedeutend überschritten wird; rechts berührt sie den hinteren Rand des Tuber, links endet sie etwas entfernt von ihm.

Fall 29 (Abb. 25). Herr K., 69 Jahre alt.

Hinter der Spina nasalis posterior ist eine deutliche Einbuchtung zu erkennen (Abb. 25a, Pfeil). Mehrfach wiederholte Messungen ergaben an dieser Stelle eine Beweglichkeit, die allerdings etwas geringer ist als an den übrigen beweglichen Schleimhautabschnitten. Die Grenzlinie ist bei beiden Tubera und in der Medianlinie nach hinten gebogen. Auf der rechten Seite ist die Konvexität der Grenzlinie nach vorn ausgeprägter als links. Die Tubertangente wird nur in der Gegend der Tubera nach hinten überschritten.

Fall 29 (Abb. 25a). Kauabdruckmodell zu Fall 29 (Abb. 25).

Der Kauabdruck bestätigt die Messung; man sieht, daß sich bei diesem Verfahren der hintere Grenzrand für die Platte von selbst ausprägt. Der zu weit nach hinten reichende Teil der Guttapercha wird durch die Tätigkeit des weichen Gaumens nach abwärts gedrückt. In Abbildung 25a ist dies die aufsteigende Partie hinter der eingezeichneten Linie. Die Einziehung hinter der Spina nasalis, die in der Abbildung durch die gestrichelte Linie kenntlich gemacht wurde und noch zur aktiven, aber geringer beweglichen Schleimhaut gehört, wird von der Platte bedeckt, weil dadurch der Abschluß verbessert wird.

Fall 30 (Abb. 26). Frl. P., 44 Jahre alt.

Ein hoher und schmaler Gaumen kennzeichnet diesen Fall. Am Übergang vom harten auf den weichen Gaumen fällt ein ca. 1½ mm breiter Schleimhautwulst auf, dessen Verlauf der Grenzlinie entspricht. Diese zieht vom rechten Tuber leicht nach hinten, biegt dann scharf nach vorn um und reicht ziemlich weit über die Tubertangente nach vorne. Von der Spina nasalis posterior gelangt die Grenzlinie in regelmäßigem Bogen hinter den Tuberrand der linken Kieferseite.

Zusammenfassung.

Es wurden an 30 Patienten die Grenzen zwischen unbeweglichem (hartem) und beweglichem (weichem) Gaumen bestimmt. Dazu diente eine Vorrichtung, ein sogenannter Beweglichkeitsmesser nach *Spreng*, mit dem es möglich war, festzustellen, wo die Schleimhaut anfängt beweglich zu sein.

Die Untersuchungen an diesen 30 Patienten haben ergeben, daß die *Grenze zwischen beweglicher und unbeweglicher Schleimhaut individuell verschieden* ist, indem die Grenzlinie jeweils anders verläuft. Auf die Tubertangente bezogen, stellen sich diese Unterschiede in folgender Gruppierung dar (Abb. 27):

Gruppe 1:

Die Grenzlinie reicht durchgehend mehr oder weniger weit *vor* die Tubertangente. Die Spina nasalis posterior bildet den vordersten Punkt. (Abb. 7—15.)

Abbildung 26 zeigt einen Fall, bei welchem die Grenzlinie extrem weit vor die Tubertangente reicht. Es handelt sich in diesem Falle um einen hohen, schmalen Gaumen.

Gruppe 2:

Die Grenzlinie ist annähernd gleich gerichtet mit der Tubertangente und verläuft auf gleicher Höhe mit ihr. Die Spina nasalis posterior projiziert sich direkt auf die Tubertangente (Abb. 11 und 19).

Gruppe 3:

Die Spina nasalis posterior und der größte Teil der Grenzlinie liegen *hinter* der Tubertangente. Der Bezirk um die Spina nasalis posterior bildet in der Medianlinie einen mehr oder weniger starken Vorsprung rachenwärts. Nur kleine Teile der Grenzlinie überschreiten die Tubertangente nach vorne. (Abb. 22 und 24).

Der in Abbildung 25 gezeigte Fall weist einen in der Form ähnlichen Verlauf der Grenzlinie auf. Diese liegt aber zum größten Teil *vor* der Tubertangente und nur im Bereich der Tubera dahinter.

Gruppe 4:

Die Grenzlinie verläuft *hinter* der Tubertangente. Die Spina nasalis hingegen projiziert sich auf die Tubertangente (Abb. 16, 18).

Gruppe 5:

Die Grenzlinie verläuft durchgehend *hinter* der Tubertangente. Die Spina nasalis liegt ebenfalls dahinter (Abb. 17, 20, 23).

Im Fall 16 ergab die Messung einen Verlauf der Grenzlinie rechts *vor* der Tubertangente, links hingegen *dahinter*.

Gruppe 6:

Die Spina nasalis posterior projiziert sich auf die Tubertangente. Die Grenzlinie als Ganzes verläuft aber jederseits davon bogenförmig *hinter* der Tubertangente zu den Tubera. Dadurch ergibt sich an der Medianlinie ein vorspringender Bezirk nach vorne (Abb. 21).

Um feststellen zu können, ob aus einem Abdruck die Grenze zwischen beweglichem und unbeweglichem Gaumen zu ersehen ist und ob sie mit den Messungen übereinstimmt, wurde in fünf Fällen der Kauabdruck zu Vergleichszwecken genommen. Es hat sich gezeigt, daß die feststellbare Grenze am Kauabdruck mit der jeweils gemessenen Grenzlinie übereinstimmt (Abb. 10a, 11a, 12a, 13a und 25a). Die Unter-

suchungen haben somit den Beweis erbracht, daß am Kauabdruck, sofern die Abdruckmasse an den hinteren Partien richtig aufgetragen wird, die Grenze und damit der hintere Rand für die Platte zu ersehen ist und automatisch erhalten wird.

In praktischer Hinsicht haben die Untersuchungen folgende Bedeutung: Der Grenzverlauf zwischen beweglicher und unbeweglicher Schleimhaut am Gaumen zeigt in den einzelnen Fällen bedeutende Abweichungen. Er ist also in seiner Form durchaus individuell. Das bedingt auch eine jeweils *individuelle Gestaltung des hinteren Plattenrandes einer totalen oberen Ganzplatte*. Dieser hintere Randverlauf der Platte und deren Abdichtung daselbst ist besonders bei niedrigen Kieferkämmen und flachem Gaumen von besonderer Bedeutung, da er den Halt der Platte weitgehend mitbedingt. Und gerade bei solchen Kieferverhältnissen ist es notwendig, die gesamte für die Prothese als Auflage nutzbare Fläche zu verwenden.

Die praktische Erfahrung hat gezeigt, daß, wenn eine Platte *hinter* die Grenze zwischen beweglichem und unbeweglichem Gaumen reicht, Beschwerden eintreten wie Brechreiz, Dekubitalgeschwüre, ungünstige Abdichtungen (indem Speiseteile zwischen Platte und Schleimhaut eindringen können) und Beeinträchtigung der Lautbildung. Eine Platte, die ihren Abschluß *vor* der Grenzlinie und besonders vor den vibrierenden Bezirken aufweist, ermangelt einer guten hinteren Abdichtung. Eine Platte aber, die entsprechend dem Verlauf der Grenzlinie zwischen beweglicher und unbeweglicher Schleimhaut geformt wird, muß eine gute Abdichtung haben, wenn diese bei der Abdrucknahme gehörig berücksichtigt wird. Wenn die Platte bis zur Grenzlinie reicht, treten keine Würgreize und sonstige Beeinträchtigungen auf, sobald für ein genügend sattes Anliegen der Platte an diesen hinteren Teil gesorgt wird. Dieser hintere Randverlauf der Platte ist, wie festgestellt und dargelegt, in der Formführung jeweils individuell und bei geeignetem Vorgehen mit dem Kauabdruck selbst zu erhalten.

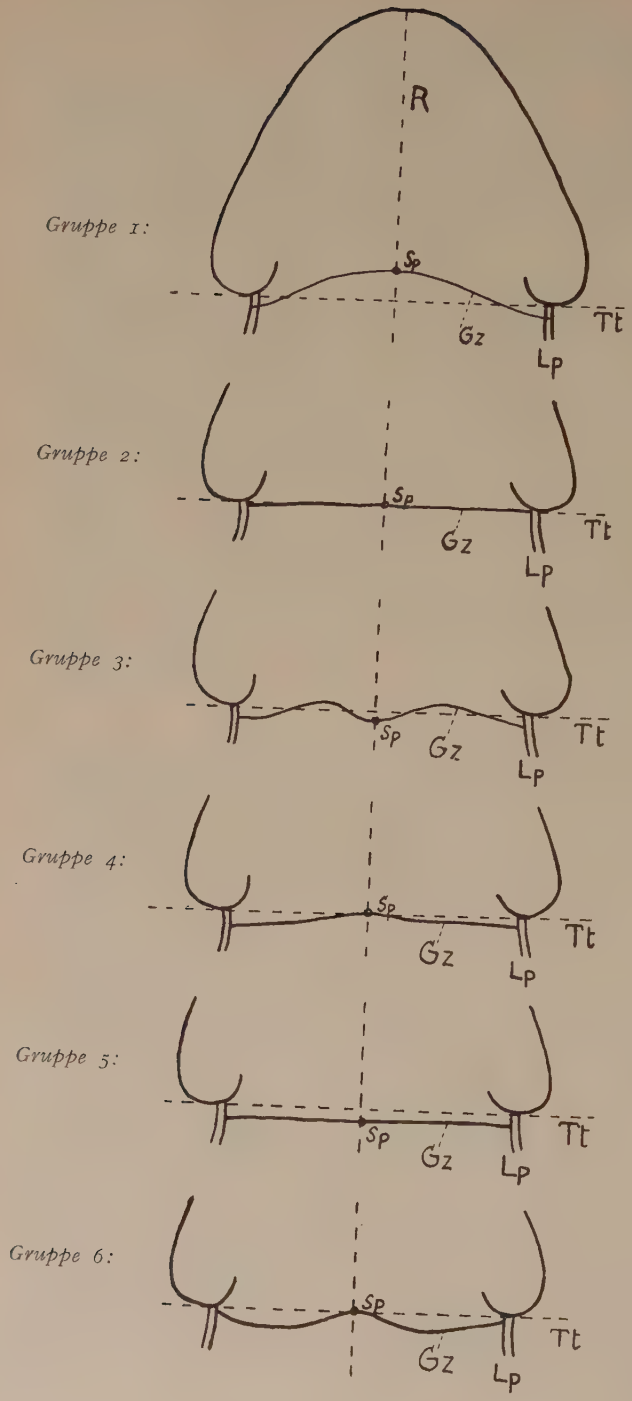
R = Raphe
Sp = Spina nasalis post.
Gz = Grenzlinie
Lp = Lig. pterygo-mandibulare
Tt = Tuber-tangente
Gruppe 1:
R
Sp
Gz
Tt
Lp
Gruppe 2:
Sp
Gz
Tt
Lp
Gruppe 3:
Sp
Gz
Tt
Lp
Gruppe 4:
Sp
Gz
Tt
Lp
Gruppe 5:
Sp
Gz
Tt
Lp
Gruppe 6:
Sp
Gz
Tt
Lp

Abb. 27

Bibliographie.

Balters, W. «Der Funktionsabdruck». Zahnärztl. Rundschau 1925, H. 28.

Beschofsky, H. «Beiträge zur zahnärztlichen Kautschuktechnik». Österr. Vjschr. für Zahnheilk. 1902, H. 2.

Faust, J. «Zur Technik des Saugabdruckverfahrens». Zahnärztl. Rundschau 1931, H. 25.

Geier, W. «Ein Beitrag zum Funktionsabdruckverfahren». Zahnärztl. Rundschau 1932, H. 1.

Goldstein, F. «Ergänzender Beitrag zur gaumenfreien Totalprothese». Z. Stomatologie 1931, H. 5.

Grohs, R. «Anatomisch-histologische Grundlagen zum Aufbau einer Totalprothese mit besonderer Berücksichtigung des Abdruckverfahrens». Z. Stomat. 1931, H. 5.

Grohs, R. «Bemerkungen zur Kauabdruckmethode». Z. Stomat. 1932, H. 4.

Guilfort, S. H. «Bemerkenswerte Fortschritte der heutigen Prothetik». Schweiz. Vjschr. für Zahnheilk. 1908, S. 86.

Gysi, A. «Eine neue Abdruckmethode». Schweiz. Vjschr. für Zahnheilk. 1913, H. 4.

Haber, G. «Die Praxis der Plattenprothese». Zahnärztl. Rundschau 1928, H. 37.

Hauptmeyer, F. «Über eine einfache Platte aus nichtrostendem Stahl und die Randgestaltung der oberen Prothese zum weichem Gaumen hin durch den Nasen-Blas-Effekt». Deutsche Zahnärztl. Wochschr. 1933, Nr. 15.

Jung. «Betrachtungen zur oberen Plattenprothese». Zahnärztl. Rundschau 1933, H. 5.

Kantorowicz, A. «Der Saugabdruck». Zahnärztl. Rundschau 1926, H. 38.

Kantorowicz, A. Handwörterbuch der gesamten Zahnheilkunde, Band 1.

Kantorowicz, A. «Klinische Zahnheilkunde», Band 2 (Prothetik), 1932.

Köhler, L. «Die Elemente der klinischen Prothetik», 1926.

Köhler, L. «Klinik und Technik nebst Abdruckmethoden», aus Scheffs Handbuch der Zahnheilkunde, Band 4, 1929.

Precht. «Der sogenannte Funktionsabdruck». Vjschr. f. Zahnheilkunde. 1931, H. 3.

Rehm, H. «Abdruckverfahren beim zahnlosen Ober- und Unterkiefer». Vjschr. f. Zahnheilk. 1931, H. 1.

Ritter, R. «Die Kürzung der Basis des oberen totalen Plattenersatzes». Z. Stomat. 1931, H. 12.

Rumpel, C. «Klinik der modernen zahnärztlichen Prothese», 1928, 2. Aufl.

Scheff, J. «Befestigung der Zahnersatzstücke im Munde mit Plattenbasis». Handbuch der Zahnheilk. Band 3, 1929.

Schmitz, W. «Über Mißerfolge beim Saugeabdruckverfahren, sowie eine vereinfachte Methode zur Erhöhung des Saugeffektes bei der totalen oberen Prothese». Zahnärztl. Rundschau 1931, H. 34.

Schwarz, R. «Anthropologie». Fortschr. d. Zahnheilk. 1926, Band 2, S. 748.
Schwarz, R. «Anthropologie». Fortschr. d. Zahnheilk. 1927, Band 3, S. 741.
Schwarz, A. M. «Über die Herstellung des Randventils am Gaumenteil oberer Kautschukprothesen». Z. Stomat. 1930, H. 7.
Spreng, M. «Der Kauabdruck». Schweiz. Mschr. f. Zahnheilk. 1930, H. 2.
Spreng, M. «Der Kauabdruck». Band 1 aus Bücher für zahnärztl. Praxis, 1932.
Trebitsch, F. «Zur Technik des Funktionsabdruckes». Vjschr. f. Zahnheilk. 1928, H. 2.
Trebitsch, F. «Zur Indikationsstellung des Funktionsabdruckes bei zahnlosen Kiefern». Z. Stomat. 1930, H. 8.
Wustrow, P. «Die Plattenprothetik». Fortschr. d. Zahnheilk. 1926, Band 1.
Wustrow, P. «Die Plattenprothetik». Fortschr. d. Zahnheilk. 1927, Band 3.